

# Использование релаксации мышц головы и шеи с помощью миомонитора

## для определения идеальной окклюзии при ортопедическом или ортодонтическом лечении



**Константин Ронкин,**  
DMD, FLVI.  
Бостонский институт  
эстетической стоматологии

Использование чрезкожной электронейростимуляции (Transcutaneous Electrical Neural Stimulation – TENS) в стоматологии началось с внедрением Бернардом Дженкельсоном в 1969 году низкочастотного электронейростимулятора. В основе предложенной им нейромышечной концепции лежит расслабление мышц, которое должно быть обязательным элементом при проведении диагностики и лечения окклюзионной дисгармонии<sup>4</sup>. Созданный Дженкельсоном прибор получил название «миомонитор» и использовался для одновременной двусторонней стимуляции самопроизвольных сокращений мышц, иннервируемых V и VII парой черепномозговых нервов<sup>1</sup>. Созданию миомонитора предшествовали работы Диксона<sup>2</sup>, показавшие эффективность использования низкочастотных стимулов для расслабления мышц. Позднее Эрикссон подтвердил это в своих работах<sup>3</sup>.

### Миомонитор

Миомонитор представляет собой электронный генератор двухфазных импульсов сверхнизкой частоты, оптимизированных для симметричной двусторонней чрезкожной стимуляции элементов стоматогнатической системы. Импульсы продуцируются каждые полторы секунды, их продолжительность составляет 500 микросекунд, а амплитуда изменяется в диапазоне от 0 до 25 мА. Абсолютная симметричность импульсов является важной характеристикой миомонитора. Это позволяет стимулировать равномерное симметричное сокращение мышц правой и левой стороны, и тем самым обеспечивать равномерное движение нижней челюсти по нейромышечной траектории, что является непременным условием для регистрации нейромышечной окклюзии. ТЕНС-устройства, имеющие

только два электрода, не способны воспроизводить двусторонний импульс с необходимой симметричностью и поэтому не могут быть использованы для воспроизведения нейромышечной траектории движения нижней челюсти и регистрации окклюзии<sup>7</sup>.

### Миомонитор J5

Миомонитор, разработанный Б. Дженкельсоном, претерпел ряд усовершенствований, и в настоящее время компания Миотроникс выпускает пятое поколение прибора – миомонитор J5. (Рис. 1). Этот четырехканальный прибор позволяет одновременно стимулировать мышцы головы, шеи и плечевого пояса, участвующие в поддержании положения нижней челюсти, головы и шеи. Группа каналов А предназначена для стимуляции V и VII пары черепномозговых нервов, группа В – для сти-

муляции XI пары. Каждая пара каналов имеет отдельный регулятор амплитуды и баланса, что позволяет независимо друг от друга регулировать силу и симметричность импульсов, подаваемых на разные группы мышц. На электронном табло пульсирующие импульсы указывают на работу каждого канала, а отсчет времени указывает общую продолжительность процедуры.



### Физиологическое действие чрезкожной электронейро- стимуляции

Стимуляция лицевого, тройничного и добавочного нервов электрическими импульсами вызывает изотоническое самопроизвольное сокращение всех мышц, иннервируемых этими нервами. Нейральная стимуляция мышечных сокращений посредством миомонитора хорошо изучена и подробно освещена в литературе. Исследования, проведенные Choi, Metani, Williamson, Jankelson, Thomas и другими, доказали, что сокращения мышц происходят под действием импульсов, передаваемых по нервам от электродов миомонитора, а не непосредственной стимуляцией мышечных волокон<sup>4,5,8,34-36</sup>. При этом воспроизводятся все биохимические и физиологические процессы, характерные для нормальной работы мышц<sup>9</sup>.

Клинически сокращения мышц оцениваются визуально и проявляются в виде самопроизвольных, симметричных подергиваний определенных групп мышц головы, шеи и плечевого пояса. Поскольку лицевой нерв расположен более поверхностно, то мимическая мускулатура начинает сокращаться первой, затем сокращение жевательных мышц вызывает «подпрыгивание» нижней челюсти.

**Тройничный нерв, V пара черепномозговых нервов.** Третья ветвь тройничного нерва, мандибулярный нерв, имеет в своем составе двигательный корешок, идущий из двигательного ядра, nucleus motogiosus, к мускулатуре, прикрепляющейся к нижней челюсти. При выходе из черепа через овальное отверстие он делится на две ветви, и мышечная ветвь иннервирует следующие мышцы:

- собственно жевательные;
- височные;
- медиальные крыловидные;
- латеральные крыловидные;
- мышцы мягкого неба;
- челюстно-подъязычные мышцы;
- переднее брюшко двубрюшных мышц.

**Лицевой нерв, VII пара черепномозговых нервов.** Лицевой нерв,

выйдя из foramen stylomastoideum, вступает в толщу околоушной железы и разделяется на конечные ветви. Мышечные ветви иннервируют:

- мышцы носа;
- щечные мышцы;
- круговую мышцу рта;
- мышцы смеха;
- подбородочные мышцы;
- мышцы губ;
- подкожную мышцу шеи;
- шилоподъязычные мышцы;
- заднее брюшко двубрюшных мышц.

**Добавочный нерв, XI пара черепномозговых нервов.** Добавочный нерв является отщепившейся частью блуждающего нерва и выходит вместе с последним из черепа через foramen jugulare. Спинальная часть добавочного нерва формируется между передними и задними корешками спинномозговых нервов C2-C5 и, отчасти, из передних корешков трех верхних шейных нервов. Наружная ветвь его иннервирует трапециевидные мышцы и грудино-ключично-сосцевидные мышцы. Церебральная порция добавочного нерва в составе n. recurgens laryngeus идет для иннервации мышц гортани и мягкого неба.

Таким образом, электрические импульсы, подаваемые миомонитором на V, VII и XI пары черепномозговых нервов, проводятся к вышеперечисленным мышцам, вызывая их изотоническое самопроизвольное сокращение, что обуславливает расслабление мышц за счет:

- вывода продуктов метаболизма и молочной кислоты из спазмированных мышц;
- повышения кровоснабжения и притока кислорода, АТФ, Са++, глюкозы;
- перевода мышечного метаболизма из анаэробного (молочная кислота) в аэробный (Кребс), который в 8 раз эффективнее, чем анаэробный;
- наступления эндорфинного эффекта.

Достижение расслабления мышц является важным эффектом миомонитора. Однако наиболее важным результатом сверхнизкочас-

тотной электронейростимуляции является:

- возникновение антидромной (атипичной по сравнению с нормальной передачей нервного импульса) гиперполяризации мотонейронов и отклонения в передаче импульса по цепи обратной связи<sup>11</sup>.

Доктор Норман Томас в своих работах убедительно продемонстрировал антидромный эффект сверхнизкочастотной электронейростимуляции<sup>11,12</sup>. На рисунке 2 представлены результаты электромиографии сокращения мышц в ответ на сверхнизкочастотную электронейростимуляцию. На протяжении стимуляции было сделано 6 записей электромиографии от А до Ф. Стрелкой обозначен стимул миомонитора. Подъем кривой М представляет сокращение мышцы в ответ на непосредственный стимул моторной нервной ветви, которая иннервирует жевательную мышцу. Кривая Н представляет собой рефлекторное сокращение в ответ на афферентную стимуляцию моторного нерва на уровне спинного мозга в ответ на обратную проприорецептивную связь от мышцы.

Как видно из проведенной записи, с течением времени кривая М (результат прямой стимуляции миомонитором) увеличивается в размере. Кривая Н постепенно уменьшается, и к шестой записи практически полностью исчезает. Т.е. сокращение мышц, которое управляется обратной связью, больше не происходит из-за блокады передачи проприоцептивного импульса на уровне альфа и гамма мотонейронов. Сокращение мышц происходит только за счет проведения импульса от электродов миомонитора по моторным ветвям нерва к мышцам. Этот факт говорит о том, что подобная (сверхнизкая) частота импульса вызывает блокирование мотонейрона и отклонение передачи импульса по цепи обратной связи (рис. 3).

За счет этого эффекта выключается проприоцептивная регуляция сокращения мышц, и, тем самым, «стираются» инграммы, заставляющие челюсть двигаться по привычной патологической траектории.

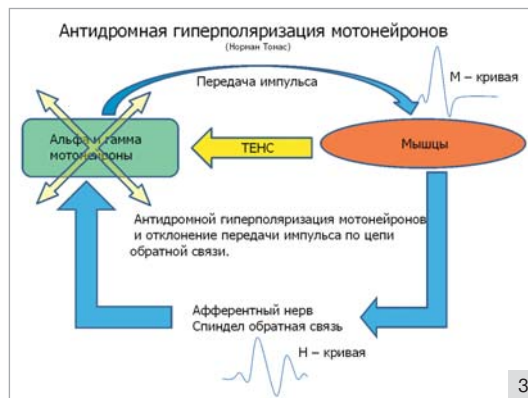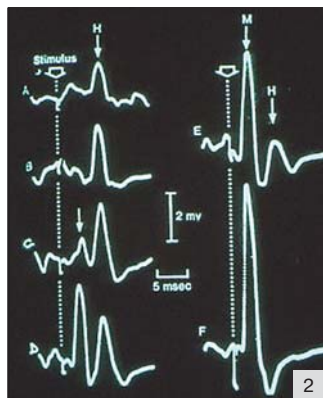
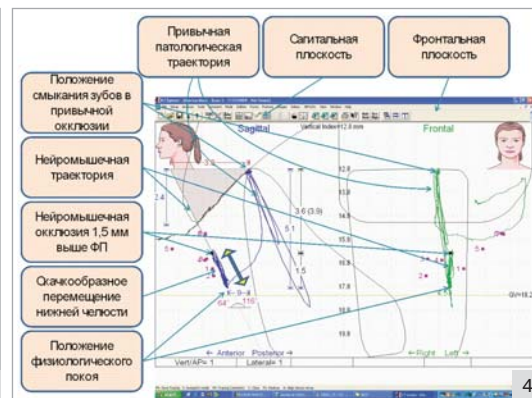


Рис 2. Результаты электромиографии сокращения мышц в ответ на сверхнизкочастотную электронейростимуляцию.

Адаптировано из исследования Нормана Томаса.

Рис 3. Антидромная гиперполяризация мотонейронов.



нус, спазм или хроническую усталость мышц, и для них требуется предварительное восстановление нормального физиологического тонуса мышц перед любым видом стоматологического лечения.

Возможность использования миомонитора для релаксации мышц и определения положения челюсти при регистрации окклюзии была показана Дженкельсоном в 1978 году. На примере более 40 тысяч изотонических сокращений в результате последовательных импульсов им было показано, что нижняя челюсть занимает одно и то же положение физиологического покоя<sup>14</sup>.

Многими исследователями была показана роль мышц шейного отдела и плечевого пояса в координации движения нижней челюсти, ее положения и влияния на определение окклюзии<sup>15-32</sup>.

Исследования, проведенные Норманом Томасом, показали, что в результате одновременного расслабления мышц, иннервируемых V парой (тройничный нерв) и XI парой (добавочный нерв) черепно-мозговых нервов, происходит выравнивание деформаций в области атланта-окципитального и атлантоаксиального сочленений (C1-C2) и сочленений между 3 и 4 шейными позвонками (C3-C4). Эти изменения коррелируют с изменением положения суставной головки и диска в ВНЧС<sup>11</sup> (рис. 5).

В связи с вышесказанным современный протокол использования электронейростимуляции предусматривает расслабление не только жевательных и мимических мышц, но и мышц шеи и плечевого пояса.

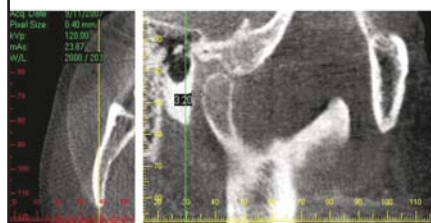

Рис 4. Пятый скен компьютерной гнатогграфии. Значительная разница между привычной траекторией движения челюсти, которая осуществляется под контролем проприоцептивной системы и нейромышечной траекторией.

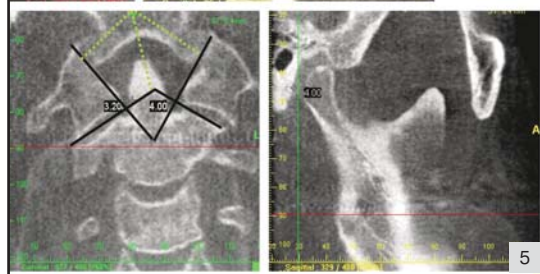


Рис 5. Рентгенограмма атлантоаксиального сочленения и ВНЧС.

Проприоцептивная связь осуществляется за счет проприорецепторов, находящихся глубоко в мышцах, связках, суставах и периодонтальных лигаментах и посылающих информацию о длине мышечных волокон и их напряжении, положении нижней челюсти в пространстве черепа и т.д. в головной мозг. Японские ученые Kubota и Masegi<sup>13</sup> показали, что мышцы, управляющие движением нижней челюсти, содержат больше проприорецепторов, чем все остальные мышцы человеческого тела. Это еще раз подтверждает связь проприоцептивного механизма окклюзии и жевательных мышц.

По мере перемещения нижней челюсти проприоцептивные сигналы постоянно посылают информацию о длине и напряжении мышечных волокон в ЦНС. Согласно этой информации при закрывании рта происходит координация движения нижней челюсти в положение множест-

венного фиссурно-бугоркового контакта верхних и нижних зубов. При окклюзионных нарушениях (аномалии прикуса, суперконтакты и т.д.) фиссурно-бугорковые контакты направляют нижнюю челюсть в патологическое (привычное) положение, что требует от мышечной системы головы и шеи экстраусилий и перенапряжения. При этом благодаря проприоцептивной системе формируется инграмма («мышечная память»), позволяющая перемещать нижнюю челюсть по сформированной траектории (рис. 4).

Из-за того, что мышцы должны постоянно перемещать челюсть по патологической траектории и удерживать в патологическом положении нижнюю челюсть, формируется их гипертонус, переходящий затем в спазм и хроническую усталость.

Таким образом, пациенты с патологией любого из звеньев гнатологической системы (зубы, мышцы, суставы), как правило, имеют гиперто-



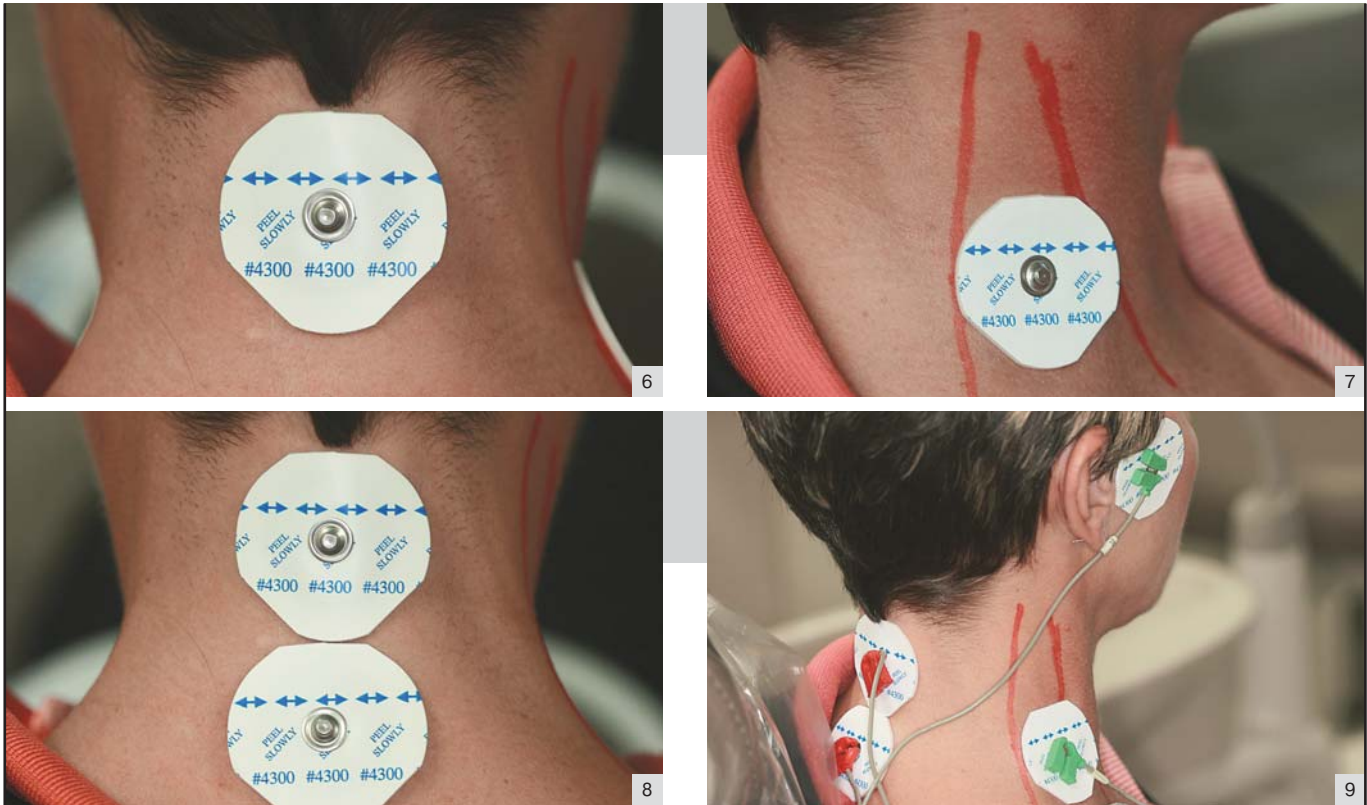


Рис. 6-9. Электроды канала А приклеиваются на кожные покровы справа и слева в области выемки нижней челюсти. Третий базовый электрод накладывается по средней линии шеи на затылочную сторону сразу ниже линии волос.

Электроды канала В накладываются справа и слева в боковой области шеи за дистальным краем грудино-ключично-сосцевидной мышцы. Третий базовый электрод накладывается по средней линии шеи на затылочную сторону сразу ниже электрода канала А.

Электроды с помощью маркированных различным цветом проводов соединяются с соответствующими каналами миомонитора.

### Расслабление мышц головы, шеи и плечевого пояса

**Наложение электродов.** Электроды канала А миомонитора J5 приклеиваются на кожные покровы справа и слева в области выемки нижней челюсти, где открывается доступ к моторной ветви лицевого и медиально к тройничному нерву в месте выхода его через овальное отверстие черепа. Третий базовый электрод накладывается по средней линии шеи на затылочную сторону сразу ниже линии волос (рис. 6).

Электроды канала В накладываются справа и слева в боковой области шеи за дистальным краем грудино-ключично-сосцевидной мышцы в месте выхода добавочного нерва. (рис. 7). Третий базовый электрод накладывается по средней линии шеи на затылочную сторону сразу ниже электрода канала А (рис. 8).

Электроды с помощью маркированных различным цветом проводов соединяются с соответствующими каналами миомонитора (рис. 9).

**Режим стимуляции.** Как правило, стимуляция мышц происходит при амплитуде импульсов в среднем от 4,5 до 7 в зависимости от состояния мышц. Импульсы должны подаваться на правую и левую сторону симметрично, что при необходимости достигается регулировкой баланса.

Пациентам с патологией любого из звеньев гнатологической системы перед началом любого вида стоматологического лечения требуется предварительное восстановление нормального физиологического тонуса мышц.

В среднем стимуляция у взрослых проводится в течение 60 минут, после чего можно приступать к процедуре определения окклюзии.

### Клиническая процедура определения окклюзии

После достижения расслабления необходимо определить положение физиологического покоя. В результате расслабления мышц и стирания инграмм восстанавливается физиологическая длина мышечных волокон жевательных мышц, суставные головки занимают оптимальное положение в суставных впадинах ВНЧ суставов (рис. 10) и, соответственно, нижняя челюсть занимает оптимальное положение в вертикальном, горизонтальном и сагитальном направлениях.

При минимальной интенсивности стимулирующего импульса нижняя

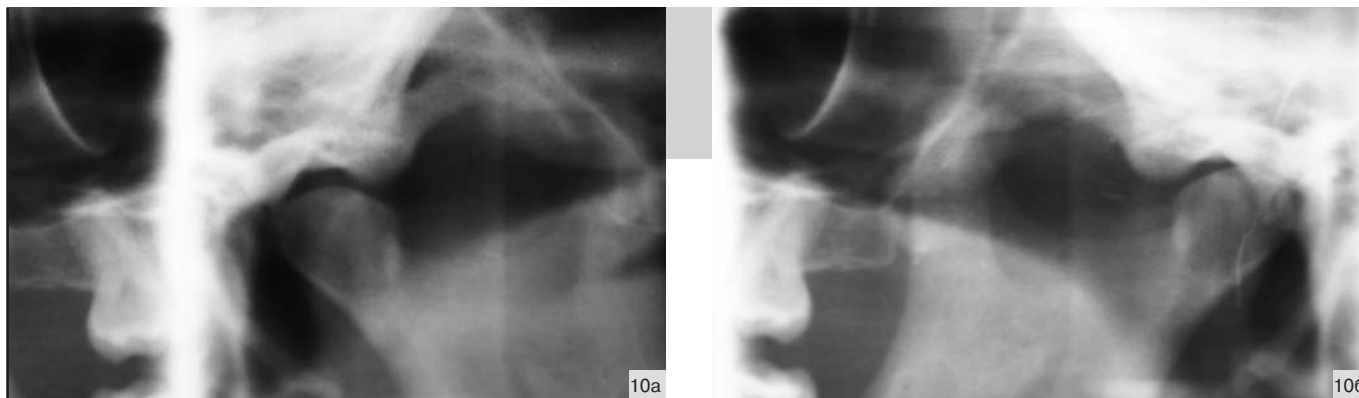


Рис. 10 а, б. Суставные головки занимают оптимальное положение в суставных впадинах ВНЧ суставов.

челюсть колеблется на правильной нейромышечной траектории, и ее нижнее положение в промежутке между импульсами соответствует положению физиологического покоя (рис. 4). При этом окклюзионная плоскость нижней челюсти выравнивается не только относительно горизонтального, саггитального и вертикального компонентов окклюзии, но и восстанавливается передне-задний наклон нижней челюсти, ее положение относитель-

но вертикальной и горизонтальной осей вращения.

Вертикальный компонент определяется по двум критериям. В первую очередь мы знаем, что **расстояние от положения физиологического покоя до положения смыкания зубов** у человека составляет от 0,5 до 5 мм в зависимости от типа нервной деятельности (бруксизм, клэнч), возраста пациента. В среднем принято считать, что это расстояние составляет 1,5 – 2 мм<sup>9</sup>. После расслабления с помощью миомонитора нижняя челюсть занимает положение физиологического покоя, поэтому, если позволить ей переместиться по нейромышечной траектории вверх на 1,5 - 2 мм и зарегистрировать это положение с помощью регистрационного материала, то мы получим очень точный регистрат окклюзии, отражающий правильное положение окклюзионной плоскости по всем шести степеням изменения ее положения (рис. 4).

Другим критерием является использование **эстетических индексов Шимбачи и LVI**. Индекс LVI – это вертикальный индекс, измеряемый между шейками верхнего и нижнего центральных резцов в сомкнутом положении челюстей. Благодаря исследованиям, проведенным в Институте эстетической стоматологии в Лас-Вегасе (LVI), была получена математическая зависимость вертикального индекса от ширины верхних центральных резцов, которая, в свою очередь, в большинстве случа-

ев коррелирует с шириной лица<sup>6</sup> (рис. 11). Ширина центральных резцов с течением жизни человека подвержена меньшим изменениям, чем их длина. Поэтому использование этого измерения дает наиболее объективные результаты.

В приведенной таблице, предложенной LVI<sup>33</sup> (табл. 1), представлена зависимость индекса LVI и длины центральных верхних резцов от их ширины. Зная ширину резцов, например 8 мм, мы можем высчитать или взять из таблицы значение вертикального индекса, которое в нашем примере будет составлять 17,75 мм. Остается только зарегистрировать положение нижней челюсти на нейромышечной траектории с вертикальным индексом LVI, равным 17,75 мм.

При каждом импульсе миомонитора нижняя челюсть самопроизвольно «подпрыгивает» от положения физиологического покоя (ФП) по нейромышечной траектории вверх и затем возвращается обратно в положение ФП (рис. 4). Постепенно увеличивая интенсивность импульса миомонитора, мы увеличиваем амплитуду движения нижней челюсти по нейромышечной траектории с тем, чтобы верхняя точка колебания нижней челюсти находилась на 1,5 - 2 мм выше положения ФП, или вертикальный индекс LVI был равен желаемому значению. В этой точке мы регистрируем положение нижней челюсти с помощью регистра прикуса. Полученный регистрат (рис. 12), являясь привычным инст-

Рис. 11. Зависимость вертикального индекса от ширины верхних центральных резцов.

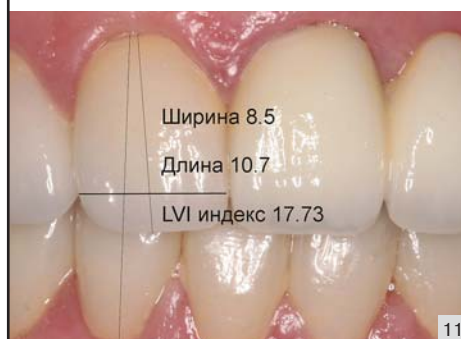

Таблица 1

Вертикальный индекс LVI		
Ширина центральных резцов верхней челюсти	Идеальная длина	LVI-показатель
8 мм	10,5 мм	17 мм
8,5 мм	11 мм	17,75 мм
9 мм	11,5 мм	18,5 мм
9,5 мм	12,25 мм	20 мм
10 мм	13 мм	21 мм

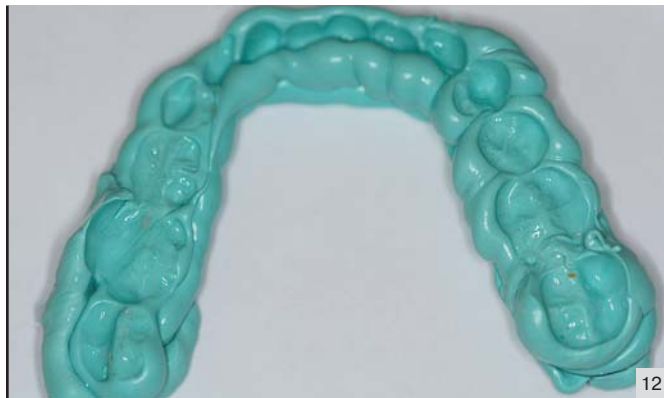

Рис. 12. Регистрат нейромышечной окклюзии.

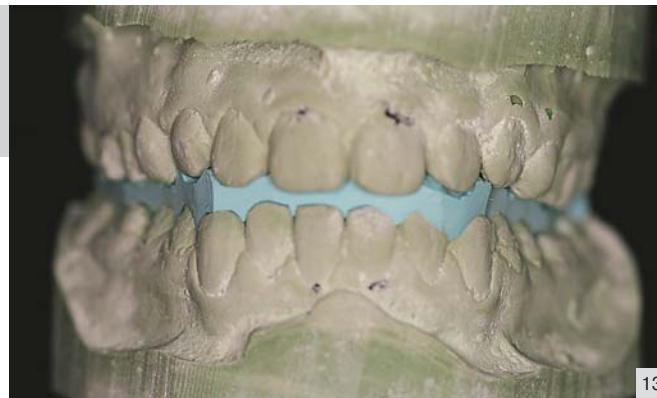

Рис. 13. Модели в конструктивном прикусе.

рументом для зуботехнической лаборатории, соотносит модели верхней и нижней челюстей в положении центральной окклюзии реконструктивного прикуса (рис. 13).

#### Литература:

1. Jankelson, B., Swain, CW.: Physiological aspects of masticatory muscle stimulation: the Myo-monitor. *Periodontics and Oral Hygiene*, 21:1, 1972.
2. Dixon, H.H., O'Hara M., Peterson, R.D.: Fatigue contracture of skeletal muscle *Northwest Med* 66:813, 1967.
3. Eriksson, Sjolund, op. cit., p. 128.
4. Erb, W.: *Handbook of Electrotherapeutics*. William Wood 1883.
5. Jankelson, B., Sparks, S., Crane, P.F.: Neural conduction of the Myo-monitor stimulus: a quantitative analysis. *Prosthet Dent*, 39(3):245, 1975
6. B. Wade, The more things change...., *LVI Visions*, Jan 2009
7. Jankleson, B., Adib, F.: Developing a new cost effective neural stimulator. Report for National Institute of Neurological and Communicative Disorders. June, 1986. Unpublished
8. Fujii, H., Evoked EMG of masseter and temporalis muscles in man *J Oral Rehabil*, 4:291-303, 1977.
9. R. Jankelson, *Neuromuscular Dental Diagnosis and Treatment*, 2005
10. М.Г. Привес, *Анатомия человека*, 1969
11. N. Thomas, The Relationship Between the Upper Cervical Complex and the TMJ in TMD and its Treatment Correction, *LVI Visions*, Jan 2009
12. N. Thomas, Occlusion, *LVI Visions*, Jan 2006
13. Kubota, K., asegi, T.: Muscle spindle supply to the human jaw muscle. *Dent Res*, 56:901, 1977.
14. Jankelson, Sparks, op. cit., p. 245
15. Boyd, C.H., Slagle, W.F., Boyd, C.M., Bryant, R.W., Wiygul, J.P. The Effect of Head Position on Electromyographic Evaluations of Representative Mandibular Positioning Muscles Groups. *J. Craniomandibular Practice*, 5(1), 1987
16. Santander, H., Miralles, R., Jimenez, A., Zuniga, C., Rocabado, M., Moya H. Influence of stabilization occlusal splint on craniocervical relationships. Part II: Electromyographic analysis. *Cranio*. 12(4): 227-33, 1994.
17. Jiang, T., Yang Z., Feng, H. Electromyography activities of the head, neck and upper trunk muscles with mandibular movement in normal adults. (Article in Chinese) *Zhonghua Kou Qiang Yi Xue Za Zhi*. 37(6):431-4, 2002.
18. Ehrlich, R., Garlick, D., Ninio, M. The effect of jaw clenching on the electromyographic activities of 2 neck and 2 trunk muscles. *J Orofac Pain*. 13(2):115-20, 1999.
19. Pallegama, R. W., Ranasinghe, A.W., Weerasinghe, V.S., Sitheequ, M.A. Influence of masticatory muscle pain on electromyographic activities of cervical muscles in patients with myogenous temporomandibular disorders. *J Oral Rehabil*. 31(5):423-9, 2004.
20. Santander, H., Miralles, R., Perez, J., Valenzuela, S., Ravera, M.J

#### Заключение

Прежде всего, необходимо отметить, что исследования, проведенные за последние несколько лет, создали предпосылки для фундамен-

тальных изменений в понимании окклюзии и методах ее регистрации. В настоящее время мы не можем говорить о правильном положении челюстей при определении окклюзии, если регистрация проводится без релаксации мышц с помощью сверхнизкочастотной электронной стимуляции.

Во-вторых, совершенно очевидно, что недостаточно только расслаблять мышцы головы. Расслабление мышц шейного отдела и плечевого пояса играет важную роль в нормализации положения головы по отношению к туловищу и нижней челюсти в пространстве черепа.

В-третьих, применение миомонитора с его сверхнизкой частотой импульса не только обеспечивает расслабление мышц, но, что наиболее важно, создает антидромную гиперполяризацию мотонейронов, что блокирует участие проприоцептивных механизмов, поддерживающих патологическую окклюзию в управлении движениями нижней челюсти. Это дает возможность получить оптимальное физиологическое положение нижней челюсти при определении окклюзии.

И наконец, использование миомонитора при определении окклюзии обеспечивает нас простым в практическом применении, точным и объективным методом, который опирается на физиологию зубочелюстной и нейромышечной системы всего организма.

